Tierärztliche Gemeinschaftspraxis
Westeremstek PartGmbB
TA Stephan Göken, Dr. Carl Schade,
TÄ Anna Knipper, Dr. Johannes Braune

Aktuelles Thema aus der Praxis

Gliederung

- Blauzungenerkrankung
- EHV
- Lumpy Skin

Tierärztliche Gemeinschaftspraxis
Westeremstek PartGmbB

Blauzungenkrankheit

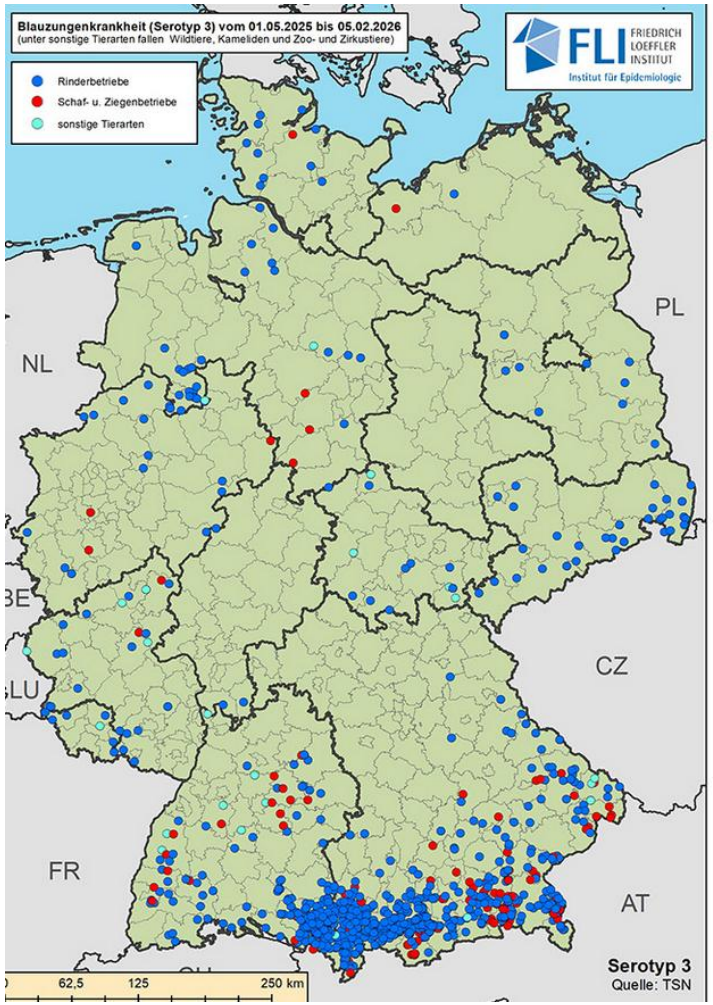

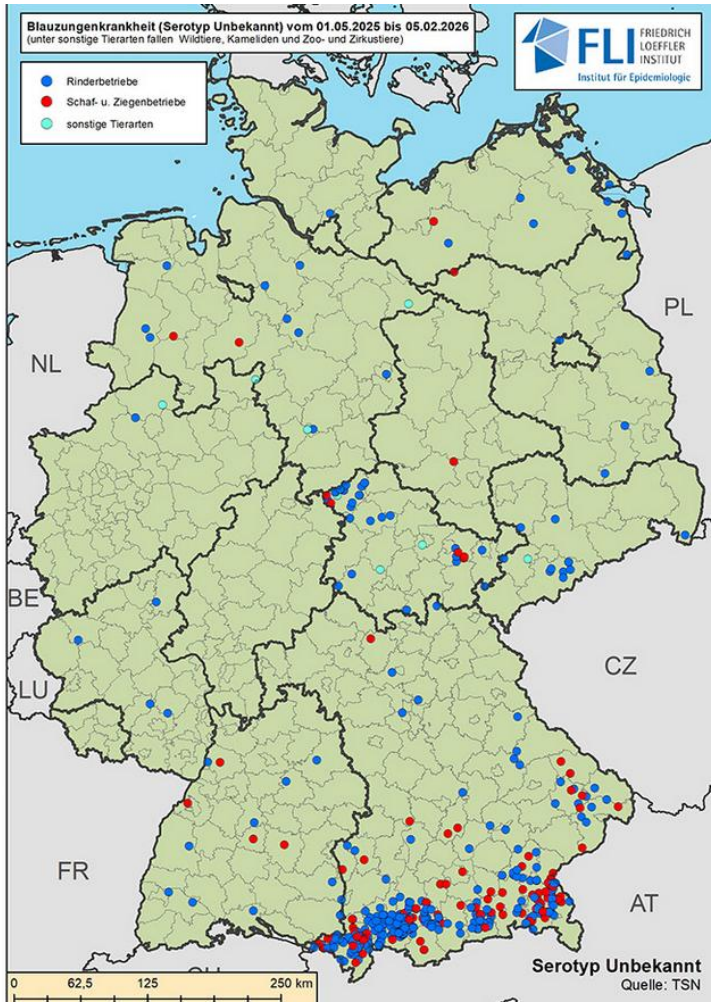

Tierärztliche Gemeinschaftspraxis
Westeremstek PartGmbB

Blauzungenkrankheit

Ausbrüche Blauzungenkrankheit für den Zeitraum vom 01.05.2025 – 05.02.2026

Quelle: TSN (Stand: 05.02.2026 – 10:30 Uhr)

(Angabe der Anzahl der gemeldeten Ausbrüche/Fälle vom 30.01.2026 – 08:30 Uhr in Klammern)

Land	MAI '25	JUN '25	JUL '25	AUG '25	SEP '25	OKT '25	NOV '25	DEZ '25	JAN '26	FEB '26	MRZ '26	APR '26	GESAMT
Deutschland	82 (82)	47 (47)	57 (57)	122 (122)	413 (413)	333 (333)	195 (195)	160 (160)	160 (154)	10			**1.579** **(1.562)**

Tierärztliche Gemeinschaftspraxis
Westeremstek PartGmbB

Blauzungenkrankheit

- Anzeigenpflichtige Tierseuche / gelistete Tierseuche Kathegorie C
- Virus
    - verschiedene Serotypen
        - Deutschland Typ 3, 8
- Übertragung durch
    - Mücken der Gattung Culicoides
    - andere blutsaugene Insekten

- empfängliche Tiere:
    - Rinder, Schafe, Ziegen, Wildwiederkäuer und Neuweldkameliden

Tierärztliche Gemeinschaftspraxis
Westeremstek PartGmbB

Blauzungenkrankheit

- Krankheitsanzeichen – schlimmer Verlauf

    - Fieber
    - Teilnahmslosigkeit
    - Absonderung von der Herde
    - Speichelfluss
    - geschwollene Zunge
    - Lahmheiten
    - Entzündungen
        - Zitzenhaut
        - Schleimhäute im Bereich der Augenlider, Maulhöhle und Genitalien
    - Ablösungen von Schleimhäuten
        - Zunge
        - Maul
        - Magen-Darmtrakt
    - Blasen am Kronsaum bis zum Ausschuhen
    - Reduktion der Milchleistung (bis zu 8 kg im Herdenschnit und mehr)
    - Aborte
    - Frühgeburten
    - Tod

Tierärztliche Gemeinschaftspraxis
Westeremstek PartGmbB

Blauzungenkrankheit

- Krankheitsanzeichen milder Verlauf

  - Fieber
  - Teilnahmslosigkeit
  - Absonderung von der Herde
  - leichte Rötungen der Schleimhäute
  - leichte Lahmheiten
  - leichter Milchrückgang
  - Fressunlust

Tierärztliche Gemeinschaftspraxis
Westeremstek PartGmbB

Blauzungenkrankheit

- Folgen

  - Klauenerkrankungen
  - Stoffwechselstörungen
  - Wachstumstörungen
  - Blindheit
  - vorzeitiger Abgang
  - Umbullen
  - Imunsupression – ***Viele andere Erkrankungen kommen zum Vorschein***
  - Tod

Tierärztliche Gemeinschaftspraxis
Westeremstek PartGmbB

Blauzungenkrankheit

Speichelfluss

Tierärztliche Gemeinschaftspraxis
Westeremstek PartGmbB

Blauzungenkrankheit

Entzündung der Zitzenhaut

Tierärztliche Gemeinschaftspraxis
Westeremstek PartGmbB

Blauzungenkrankheit

Entzündung der Zitzenhaut

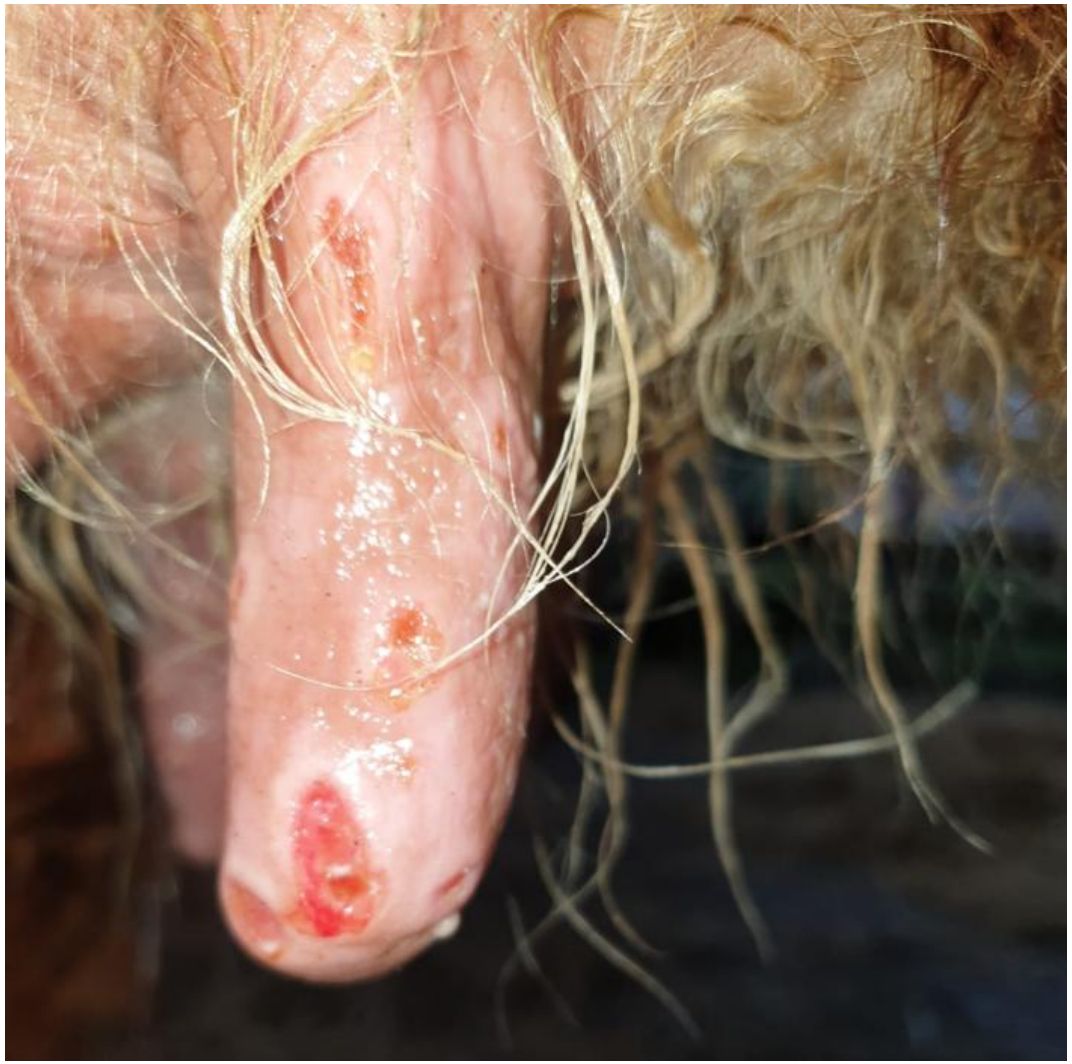

Tierärztliche Gemeinschaftspraxis
Westeremstek PartGmbB

Blauzungenkrankheit

Veränderungen des Auges bei Kälbern

Tierärztliche Gemeinschaftspraxis
Westeremstek PartGmbB

Blauzungenkrankheit

Entzündung der Schleimhäute im Bereich der Maulhöhle

Tierärztliche Gemeinschaftspraxis
Westeremstek PartGmbB

Blauzungenkrankheit

Achtung auch milde Verläufe

Tierärztliche Gemeinschaftspraxis
Westeremstek PartGmbB

Blauzungenkrankheit

Klinik Schaf

Tierärztliche Gemeinschaftspraxis
Westeremstek PartGmbB

Blauzungenkrankheit

Klinik Schaf

Tierärztliche Gemeinschaftspraxis
Westeremstek PartGmbB

Blauzungenkrankheit

- **Impfung aller empfänglichen und impffähiger Tiere**
- **Dringende Empfehlung der Stiko**

Tierärztliche Gemeinschaftspraxis
Westeremstek PartGmbB

Blauzungenkrankheit

Es stehen Impfstoffe zur Verfügung

Tierärztliche Gemeinschaftspraxis
Westeremstek PartGmbB

Blauzungenkrankheit

StIKo Vet

Aktualisierte Stellungnahme zur
Impfung empfänglicher Wiederkäuer gegen BTV-3

Stand 10.09.2024

StIKo Vet

Leitlinie zur
Impfung von Rindern
nd kleinen Wiederkäuern

Stand 01.03.2018

Tierärztliche Gemeinschaftspraxis
Westeremstek PartGmbB

Blauzungenkrankheit

Und nun???

Tierärztliche Gemeinschaftspraxis
Westeremstek PartGmbB

Blauzungenkrankheit

Tierärztliche Gemeinschaftspraxis
Westeremstek PartGmbB

Epizootische Hämorrhagie der Hirsche - EHDV beim Rind

- **gelistete Tierseuche Kathegorie D**
  - **Auftreten wird überwacht aber nicht strategisch bekämpft**
- **Virus**
  - **verschiedene Serotypen (10)**
  - **in Deutschland Typ 8**
- **Übertragung durch**
  - **Mücken der Gattung Culicoides**
  - **andere blutsaugene Insekten (Gnitzen)**

- **empfängliche Tiere:**
  - **Rinder, Hirschartige, Schafe, Ziegen**

Tierärztliche Gemeinschaftspraxis
Westeremstek PartGmbB

Epizootische Hämorrhagie der Hirsche - EHDV beim Rind

Symptome

- Fieber über 40°C.
- Husten
- Leistungsabfall,
- Schwellungen am Kopf,
- Speicheln,
- Rötung der Lidbindehäute
- Fruchtbarkeitsproblem
- Aborte
- Entzündungen an den Zitzen
- im Maul und am Flotzmaul auf
- die stark an BTV erinnern
- Selten: plötzliches verenden
- Langzeitfolgen
    - Lahmheiten
    - Leistungsdepressionen

Tierärztliche Gemeinschaftspraxis
Westeremstek PartGmbB

Epizootische Hämorrhagie der Hirsche - EHDV beim Rind

- Infizierte Tiere sind etwa 8 Wochen ansteckend
- EHD-Virus ist über Monate im Blut nachweisbar

- Schutz durch Impfung

- 2 Impfstoffe zur Verfügung
- Totimpfstoff
- 2 mal im Abstand von 21 Tagen

- Schutz vor Insekten

- Pour on Präparate (wirksame)

Tierärztliche Gemeinschaftspraxis
Westeremstek PartGmbB

Epizootische Hämorrhagie der Hirsche - EHDV beim Rind

Animal showing erosions and ulcers in mouth along with hypersalivation

reddening and ulcers in the muzzle, tongue edema width tongue protruded

coronary band injury and shedding of the hoof capsule

Quelle: Jose Mauel Diaz-Cao et al. 2025: Description of the Clinical Findings Associated With the Epizootic Hemorrhagic Disease in Cattle From Northwestern Spain During the Emergence Transboundary and Emerging Diseases, Volume: 2025, Issue: 1, First published: 24 May 2025, DOI: (10.1155/tbed/7808243)

Tierärztliche Gemeinschaftspraxis
Westeremstek PartGmbB

Lumpy Skin Disease

- gelistete Tierseuche Kathegorie A
    - anzeigenpflichtig
- Virus
- Übertragung durch
    - blutsaugene Insekten
    - Wasser, Futter, Speichel, Geräte, Personen

- empfängliche Tiere:
    - Rinder

Tierärztliche Gemeinschaftspraxis
Westeremstek PartGmbB

Lumpy Skin Disease

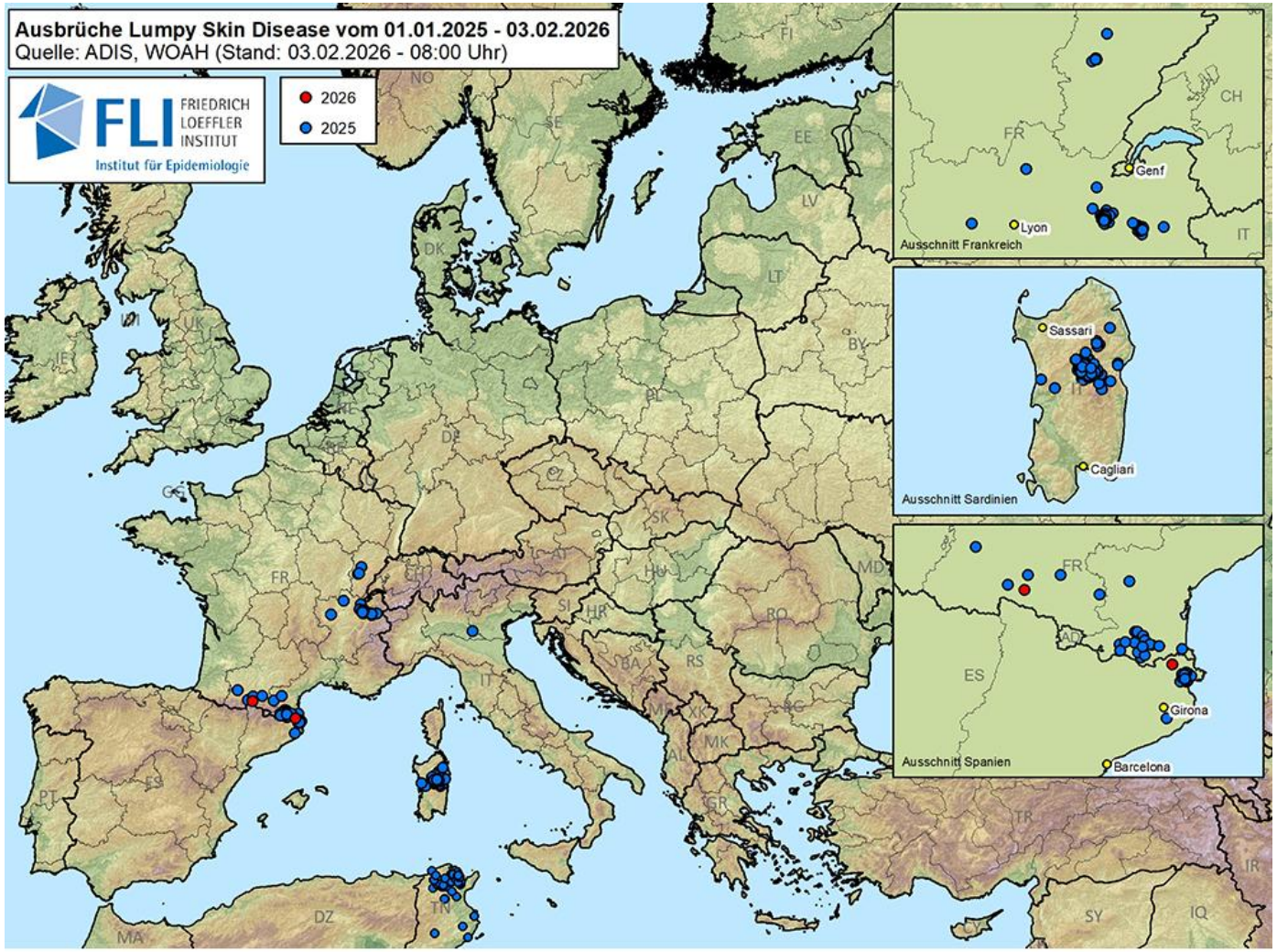

Karte: Ausbrüche von Lumpy Skin Disease seit 01.01.2025, Stand 03.02.2026

Tierärztliche Gemeinschaftspraxis
Westeremstek PartGmbB

Lumpy Skin Disease

Lumpy Skin Disease in Europa 2026

Quelle: ADIS (Stand: 03.02.2026 - 08:00 Uhr)

(Angabe der Anzahl der gemeldeten Ausbrüche/Fälle vom Stand: 27.01.2026 - 09:10 Uhr in Klammern)

LSD		
Frankreich	1	(1)
Italien (Festland)	0	(0)
Italien (Sardinien)	0	(0)
Spanien	1	(1)
Gesamt	**2**	**(2)**

Tierärztliche Gemeinschaftspraxis
Westeremstek PartGmbB

Epizootische Hämorrhagie der Hirsche - EHDV beim Rind

Symptome

- Fieber über 40°C.
- Augenausfluss
- Nasenausfluss
- Schleimhautveränderung
- „Knoten in der Haut“
- geschwollene Lymphknoten
- Aborte
- mit und ohne Krankeitsanzeichen
- Ca. 50% Tiere ohne Krankheitsanzeichen

Tierärztliche Gemeinschaftspraxis
Westeremstek PartGmbB

Lumpy Skin Disease

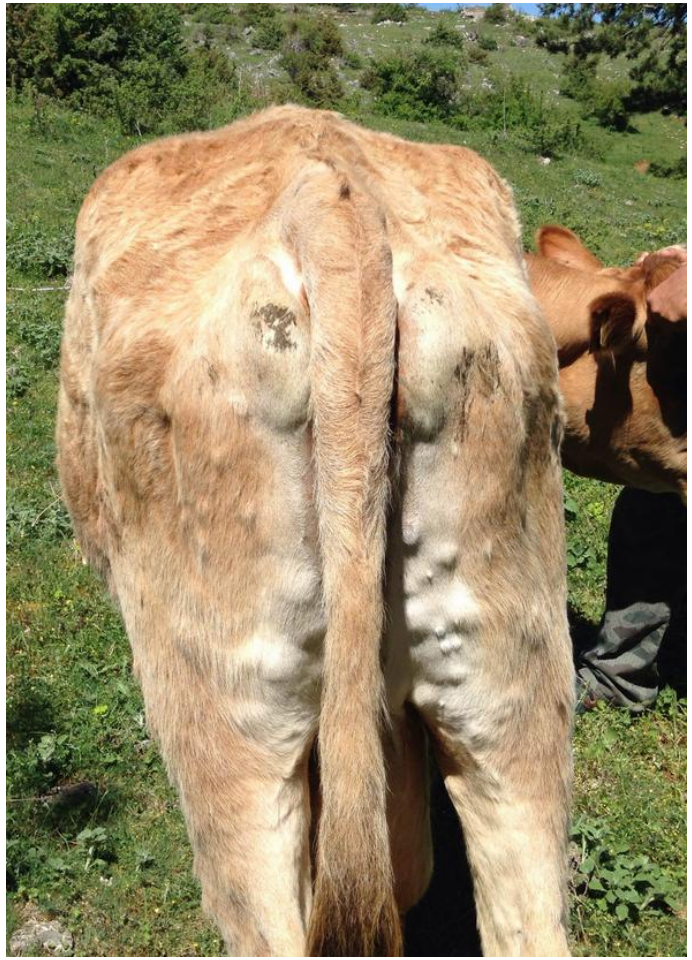

Tierärztliche Gemeinschaftspraxis
Westeremstek PartGmbB

Epizootische Hämorrhagie der Hirsche - EHDV beim Rind

- Biosicherheit
- Schutz vor Insekten
  - Pour on Präparate (wirksame)

- **Impfung ?**

Tierärztliche Gemeinschaftspraxis
Westeremstek PartGmbB